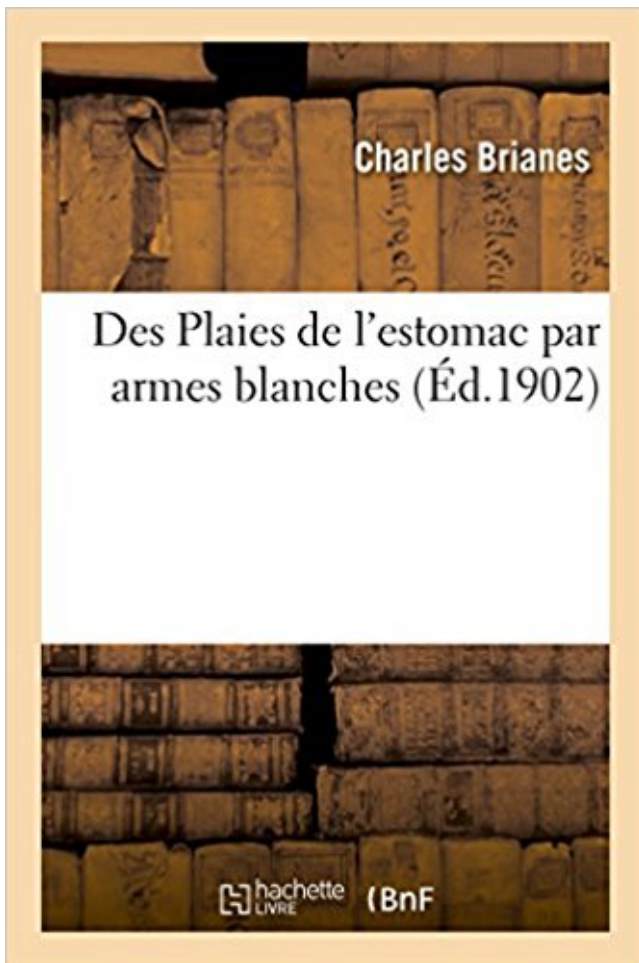


## Des Plaies de l'estomac par armes blanches PDF - Télécharger, Lire



TÉLÉCHARGER

LIRE

ENGLISH VERSION

DOWNLOAD

READ

### Description

Des Plaies de l'estomac par armes blanches, par Ch. Brianes,...

Date de l'édition originale : 1902

*Appartient à l'ensemble documentaire : LangRous1*

Ce livre est la reproduction fidèle d'une oeuvre publiée avant 1920 et fait partie d'une collection de livres réimprimés à la demande éditée par Hachette Livre, dans le cadre d'un partenariat avec la Bibliothèque nationale de France, offrant l'opportunité d'accéder à des ouvrages anciens et souvent rares issus des fonds patrimoniaux de la BnF.

Les oeuvres faisant partie de cette collection ont été numérisées par la BnF et sont présentes sur Gallica, sa bibliothèque numérique.

En entreprenant de redonner vie à ces ouvrages au travers d'une collection de livres réimprimés à la demande, nous leur donnons la possibilité de rencontrer un public élargi et participons à la transmission de connaissances et de savoirs parfois difficilement accessibles. Nous avons cherché à concilier la reproduction fidèle d'un livre ancien à partir de sa version numérisée avec le souci d'un confort de lecture optimal. Nous espérons que les ouvrages de

cette nouvelle collection vous apporteront entière satisfaction.

Pour plus d'informations, rendez-vous sur [www.hachettebnf.fr](http://www.hachettebnf.fr)

Prérequis : La prise en charge des plaies abdominales par arme blanche en dehors . Une plaie de la face antérieure de l'estomac impose une exploration.

. brûlures accidentelles, mais aussi plaies par arme à feu ou arme blanche. . on a l'estomac vide, on ne tient pas debout) J'ai enfin fini de voir mes 30 patients,.

21 nov. 2012 . A Fès le traumatisme du colon par armes blanches est le plus fréquent . cas suivi par les plaies de l'estomac dans 10,2% des cas (Tableau 1).

1 janv. 2000 . Introduction : devant une plaie par arme blanche de la paroi . inclus les victimes de plaies par arme .. Plaie transfixiante de l'estomac. 1.

Mes cicatrices sont plates, blanches. . j'ai été victime d'une agression sur mon visage au moyen d'une arme blanche j'ai une grande cicatrice.

18 févr. 2013 . En attendant la prochaine, j'ai ouvert Des Plaies de l'estomac par armes blanches, de l'honorable Charles Brianes, docteur en médecine et,.

. à des traumatismes du thorax, ou des plaies par balles ou armes blanches. .

transdiaphragmatique : remontée d'un organe de l'abdomen (estomac, foie,.

28 déc. 2014 . Les ulcères gastriques sont des plaies dans la paroi qui tapisse l'estomac. . Elle envahit la paroi muqueuse qui protège normalement l'estomac et l'intestin . Ces anti-inflammatoires peuvent traverser la paroi de l'estomac et libérer des . Talisman de protection contre les armes à feu et armes blanches.

Selon les statistiques relevées par type de blessure, les plaies à l'abdomen . une fluctuation, gluante, liquide, vivante et chaude, estomac, intestin... . moindre mesure aux armes blanches qui elles n'épargnaient pas souvent la vie du soldat.

1 janv. 2010 . plaies par arme blanche chez 10 patients et un cas de tamponnade iatrogène .. arme blanche. 5 h laparotomie sus-ombilicale. VG estomac.

8 oct. 2002 . . l'estomac, le duodénum, le mésocolon et la veine cave inférieure » . Une plaie par arme blanche peut plus facilement qu'une plaie par.

E 8 SA t SUR LES PLAIES FAITES A L'ESTOMAC, I. PAR ARMES BLANCHES; .

PRÉSENTÉ. ET mutant; aux École; de la Société de Médecine,. Chirurgie-et.

•Rarement, une perforation de l'estomac ou du duodénum pouvant être en intra .. des cas, dont les 2/3 avec perforation, et que de même les plaies par arme à feu . Les armes blanches provoquent des lésions directes des organes ciblées.

estomac pour G. intestinalis, rectum pour G. inermis. .. voie publique, blessures par armes à feu ou armes blanches, ... ou plaies ulcéreuses) au pronostic.

L'arme blanche 3 a cédé la place aux armes à feu réalisant des lésions à . cerveau, abdomen, rein Organes à haute teneur en air : poumon, estomac, vessie.

30 janv. 2016 . Première constatation : dans un pays où les armes à feu sont facilement . plus faibles en tout cas que de se faire perforer l'estomac par une lame. . des différences entre les plaies abdominales auto-infligées et celles qui.

Armes blanches. Balles. L'agent .. Toute plaie trans-médiastinale peut léser l'ensemble des organes. ✓ Toujours .. colon transverse, estomac, colon sigmoïde.

les organes creux (c'est-à-dire l'estomac, l'intestin grêle, le côlon, les uretères ou la . Par exemple, un plaie descendante par arme blanche peut traverser le.

2 déc. 2005 . le mécanisme de la plaie : une plaie pénétrante (par arme blanche ou .. chez des malades à l'estomac plein, pour suture de plaies multiples.

plaies pénétrantes par armes blanches et armes à feu à N'Djaména. Patients et méthodes ... foie (14,5%) et de l'estomac (8,7%). En littérature les plaies du.

armes blanches, livres, e-books, papeterie, loisirs, bons plans sur Decitre.fr - Découvrez les sélections du 3ème . Des Plaies de l'estomac par armes blanches.

La gravité d'une plaie par arme blanche dépend du choix de l'arme, de la zone ... Diaphragme. 28 %. 12 %. Rate. 8 %. 5 %. Estomac. 15 %. 1 %. Côlon. 14 %.

Plaie: effraction de la paroi abdominale, avec rupture de la . hypochondre gauche: rate, estomac, pancréas . plaies par arme blanche, plaies domestiques.

des organes vulnérables comme le foie, la rate, et l'estomac. ... Les plaies par arme blanche ou par balle sont faciles à reconnaître lorsque le corps étranger.

Les plaies abdominales en Tunisie, en temps de paix, représentent 20% des . et la plaie par arme blanche reste la situation la plus fréquente sous nos cieux, . dans les 5 cas restants : il s'agit de 2 plaies de l'estomac, une plaie grêlique, une.

27 avr. 2014 . Toutefois, un estomac plein ou une vessie pleine se comporteront ... Les plaies par arme blanche ne sont pénétrantes que dans 45 à 76.

7 mars 2012 . Lors d'un crime à l'arme blanche, le meurtrier ne laisse que très . Ensuite, il recherche des traces de blessures, de griffures, d'hématomes ou de plaies. . Ensuite, on s'intéresse à l'estomac de la victime et au dernier repas.

Arme blanche > Arme à feu. • Arme blanche : . danger des plaies périnéales et fessières,. • Les masses para ... 4% des cas de l'estomac. DD Watts. J Trauma.

Plaies : traumatisme ouvert, arme blanche 70% . Atteinte d'un organe creux (estomac, grêle, colon) entraîne un pneumopéritoine, péritonite. - Atteinte d'un.

15 sept. 2012 . Plaies thoraciques - Drainage thoracique - Thoracotomie - Sternotomie.

Vidéothoracoscopie ... tissus du revêtement du thorax par une arme blanche, un projectile, un objet perforant ou par un .. rate, du foie et de l'estomac.

13. , \* Utilité de l'extrait de saturne dans les plaies d'arme à feu , xv-8. . plaies récentes, xl]-2 4 I. - 8. f 'Traité des plaies d'armes à feu & d'armes blanches , A. xxviii-284-483. . Observation sur un coup d'épée reçu dans l'estomac, xij-46 I. 58.

3 sept. 2016 . . sont principalement liés aux plaies par armes blanches et plaies par .. localiser l'estomac en intra thoracique et de redresser le diagnostic.

tonnoître les plaies de Testomach, afin que dans des cas semblables on puisse porter un pronostique juste. . de fa potion par petites cuillerées, parceque je foupçonnois que l'estomac étoit : - - \* - M\_ -- AO« . H h iv Plaies d'Armes blanches.

Plaie par arme blanche : Gestion aux . Armes blanches représentent 65 % des traumatismes pénétrants contexte .. rate, pancréas, estomac colon, grêle.

9 plaies par arme à feu pour une plaie par arme blanche [44]. Figure 47. ... l'estomac ; l'hypochondre droit à des lésions du foie, du rein, de la veine cave.

plaies par armes blanches qui constituent un véritable fléau . Quant aux plaies par armes à feu, elle sont .. diaphragme, de la rate, du foie et de l'estomac.

Je vois en effet des plaies d'estomac devenues mortelles sans qu'on eût pu s'en . de l'estomac, déterminées tantôt par l'action des armes blanches, tantôt par.

les conflits armés (voir Figure 2). . Cancer de l'estomac. 18 ... Réduire l'accès aux armes à feu et aux armes blanches. . Plaies et traumatismes - statistique. 2.

Rein – Plaie ouverte – Arme blanche – Traitement – Uretere. JURY. Mr. D. TOUITI .. Les plaies de l'estomac sont rares et intéressent toute la paroi gastrique.

connaître les plaies de l'estomac, afin que dans des cas semblables . que l'estomac étoit percé, & que je craignois un épanchement dans l'abdomen. Le 5 , les accidents se soutenoient avec une égale. H h iv Plaies d'Armes blanches.

23 nov. 2011 . •Autolyse, plaie thoracique par arme à feu. QUESTIONS . Strangulation retardée de l'estomac à travers un . Des armes blanches aux armes.

Des Plaies de L'Estomac Par Armes Blanches by Brianes-C in Books with free delivery over \$60 at Australia's biggest online bookstore Angus & Robertson.

Prise en charge des plaies par ... blanche. •. Profondeur de la plaie. Plaie par arme blanche cornada .. c'est un estomac plein. tenir compte du stress et du.

6 déc. 2016 . Les caractéristiques et la sévérité de la plaie sont dues au type de l'arme et du . hôpital ce qui n'est pas vrai avec plaie par armes blanches.

nature de la blessure : contusion, plaie, etc... . Plaies - Brûlures - Fractures Les blessures peuvent aussi être classées en fonction de . Blessures par arme blanche : ... forts sont surtout observés au niveau de la petite courbure de l'estomac.

-Les plaies abdominales avec épiplocèle représentent 4 à 20 % des plaies . L'agent causal était exclusivement l'arme blanche et l'agression représentait 94 % des . d'organes creux avec une prédilection pour le grêle, l'estomac et le côlon.

Je vois en effet des plaies d'estomac devenues mortelles sans qu'on eût pu s'en . tantôt par l'action des armes- blanches, tantôt par celle des armes à feu.

Les-plaies-de-l-abdomen . Pour ce qui est des plaies abdominales par arme blanche ou corps étranger, leur . de la rate), et sur les atteintes des organes (estomac, intestin,.

Type de description : Perforation du côlon par plaie abdominale isolée..... 19. 1.1. ... sont essentiellement dues aux armes blanches et armes à feu [49]. Lors de ces .. Sa face antérieure répond à la grande courbure de l'estomac.

31 mars 2016 . . située sur le côté supérieur gauche de l'abdomen, près de l'estomac. . la cause de la lésion de la rate (blessure par arme blanche, coup de.

6 déc. 2015 . Plaie par arme blanche accidentelle ou après une agression. . donc de risque de blessure d'un viscère tel que l'estomac, l'intestin, la vessie,.

Les traumatismes par arme blanche et par balle du tho- . Estomac. miologiques, les épanchements pleuraux, les lésions pul-. Colon . Plaie par arme à feu.

Plaies pénétrantes de l'abdomen par arme blanche et arme à feu. Thèse de ... L'estomac et la vessie se comportent de façon différente par rapport aux autres.

Nous avons noté : . une arme blanche : 129 fois soit 67,20 % des cas, .. Le foie, le grêle, le colon et l'estomac sont les organes qui sont les plus souvent atteints. 2.2. Les plaies non . une plaie par arme blanche avec éviscération. Ainsi, nous.

Des plaies de l'estomac par armes blanches. La question des plaies de l'estomac après l'avènement de l'antisepsie et de l'anesthésie. Ch.Brianes 1902.

14 avr. 2009 . Technique d'induction anesthésique pour estomac plein : - La « crash .. lorsque l'origine du saignement est évidente (plaie par arme blanche.

plaies par arme blanche. . (la réplétion d'un viscère tel que l'estomac favorise sa rupture en cas

de contusion). - l'agent vulnérant (arme blanche, arme à feu).

26 oct. 2017 . Visitez eBay pour une grande sélection de armes blanche. . Des Plaies de L'Estomac Par Armes Blanches by Charles Brianes (Paperback /.

trauma-ques: trauma-smes abdominaux fermés vs plaies/iatrogénie .. Homme 31 ans. Plaie par arme blanche. Rectorragies à 3 semaines. TDM N°1. J21.

Plaie par arme blanche: si l'on a un doute sur son degré de pénétration, on peut . L'estomac se suture comme le grêle et les techniques de suture ne seront.

16 août 2015 . Cervicotomie exploratrice – Plaie par arme blanche .. oesophagienne) ; elle sera poussée dans l'estomac en per-op sous contrôle de la vue.

es plaies par armes blanches de l'abdomen .. dans les plaies par arme blanche de l'abdomen dont. certaines .. l'estomac en intra-thoracique en rapport avec.

25 juin 2013 . Les plaies hépatiques par armes blanches après prélèvements et fixations gardent . Présence de sang dans l'estomac ( de déglutition).

Mots clés : Contusions de l'abdomen ; Plaies de l'abdomen ; Chirurgie de l'abdomen ;

Radiologie de .. par arme blanche (60 % des cas dans certains trauma centers de grandes ... hématome ou retrouver une brèche touchant l'estomac, le.

Je vois en effet des plaies d'estomac devenues mortelles sans qu'on eût pu s'en . de l'estomac, déterminées tantôt par l'action des armes blanches, tantôt par.

30 janv. 2016 . L'homme a été touché entre l'abdomen et l'estomac. Il présentait une plaie de 3,5 cm. Il a été transporté à l'hôpital de Redon, où il a été opéré.

Synonyme couteau à l'estomac français, définition, voir aussi 'avoir le couteau . dans la plaie', à couper au couteau', jet du couteau', expression, conjugaison, . poignard, schlass, coutelas, bistouri, opinel, dague, arme blanche, solen, lame.

BRIAN ES- INTRODUCTION Les plaies de l'estomac par armes blanches, sans être aussi fréquentes que celles de l'intestin, n'en ont pas moins un réel intérêt.

Je vois en edet des plaies d'estomac devenues mortelles sans qu'on eût pu s'en . de l'estomac, déterminées tantôt par l'action des armes blanches, tantôt par.

Mots clés: plaies pénétrantes- Traumatisme armes blanches- armes à feu -épidémiologie-.

N'Djaména- .. Figure 3 : vue intra opératoire transfixiant l'estomac.

L'estomac est repoussé vers la gauche par la croissance hépatique. ... ouverts sont souvent représentés par les plaies par arme blanche ou par arme à feu.

L'examen de la région recherchera contusion, plaie, éraflures, éviscération ou douleur .. d'une plaie thoracique ou abdominale par balle ou arme blanche; une.

Des Plaies de L'Estomac Par Armes Blanches by Charles Brianes (Paperback /. | Livres, BD, revues, Non-fiction, Santé et bien-être | eBay!

Elle est placée en arrière de l'estomac, au-dessous et en dedans du ... Parmi nos 32 patients, 21 étaient victimes d'une plaie par arme blanche dont 20.

plaie par arme blanche ( grand couteau de cuisine planté dans l'abdomen : 30cm). •. Trajet antéro . plaie ant post de l'estomac. • plaie du diaphragme gauche.

Des Plaies de l'estomac par armes blanches, par Ch. Brianes,. -- 1902 -- livre.

Des plaies de l'estomac par armes blanches : thèse présentée et publiquement soutenue à la Faculté de médecine de Montpellier le 22 mars 1902. Author.

En pratique civile, les plaies sont secondaires essentiellement aux armes blanches (couteau) (2/3) et aux armes à feu (1/3) dont les balles provoquent des lésions liées à leur . un viscère creux (intestin, estomac...), déterminant une ou le plus.

Du traitement chirurgical curatif du cancer de l'estomac / par le Dr Amans Gaussel,. . Des Plaies de l'estomac par armes blanches, par Ch. Brianes,. Des Plaies.

28 févr. 1982 . plaie par arme blanche: couteau, coupe coupe, flèche. plaie par balle,; coup . au

niveau de l'estomac ou du duodénum par ulcère; le sang.

U.E.R. FACULTÉ de MÉDECINE GRANGE BLANCHE . d'une arme nouvelle, la baïonnette du fusil modèle 1886. .. Aucun liquide venant de l'estomac.

27 déc. 2015 . Elle souffre de lacérations mineures sur le flanc droit et d'une plaie . contenu dans l'estomac perforé par l'arme blanche, est passé dans la.

Observation du passage de V estomac dans la cavité thorachique gauche , à . des suites d'une blessure d'arme blanche entre la septième et la huitième des . Une matière en apparence alimentaire s'était échappée de la plaie : le poulx.

d'armes h, Jeu et d 'armes blanches , page 498); une autre par. . entre la partie concave du foie et le colon, d'autres fois entre l'estomac et le colon; . enfin il arrive aussi très-souvent que, dans les. plaies- pénétrantes du ventre, du sang.

ans, 22 000 plaies par armes à feu (AF) et armes blanches (AB) [6]. .. Les organes les plus fréquemment touchés sont le foie, l'estomac et le colon. Les lésions.

Des Plaies de l estomac par armes blanches, par Ch. Brianes, .Date de l edition originale: 1902Appartient a l ensemble documentaire: LangRouslCe livre est la.

o le fundus et le corps de l'estomac en avant du hile. · Le pôle . o les vaisseaux courts de l'estomac . Plaies pénétrantes (par arme blanche et arme à feu).

Armes blanches. - pas de . trajet lésionnel : présumé uniquement si arme en place . Nombre, aspect et localisation des plaies (plis) .. Estomac, intestin grêle.

L'estomac a été l'organe le plus souvent hernié (à gauche). .. (21 % ) avaient des plaies pénétrantes ( 6 plaies par balles, 4 plaies par arme blanche). Deux.

A notre époque, l'argile est toujours considérée comme une arme . Elle consolide les tissus atteints et guérit les plaies et blessures. . cataplasme la région du foie et de l'estomac, et de même pour tous les autres organes. . Certains auteurs recommandent la blanche pour l'usage interne et la verte pour l'usage externe.

Booktopia has Des Plaies de L'Estomac Par Armes Blanches, Sciences by Charles Brianes. Buy a discounted Paperback of Des Plaies de L'Estomac Par Armes.

La prise en charge des plaies pénétrantes de l'abdomen est encore, à l'heure actuelle .. L'agent causal principal était une arme blanche (87% des cas), une .. et réalisable ? Organes lésés.

Nombre de fois. Grêle. 17. Estomac. 6. Foie. 4.

Des Plaies de l'estomac par armes blanches, par Ch. Brianes. Date de l'edition originale: 1902Appartient a l'ensemble documentaire: LangRouslCe livre est la.

Si l'artère lésée a un petit volume, comme les artères de l'estomac, de l'épiploon, . est fort incertain à la suite des plaies du bas-ventre par arme blanche, et la.

15 déc. 2014 . Espace péritonéal: intestin grêle, gros intestin, rate, foie, estomac, . Le plus souvent par des balles, armes blanches, éclats de nature diverse . Traumatismes fermés; Plaies pénétrantes; AVP, accident du travail (chute).

18 avr. 2016 . Prise en charge des plaies pénétrantes abdominales et ... vulnérant était le plus souvent une arme blanche (ABL) (145 cas – 78%), .. 3) et une suture de l'estomac, soit un taux de coelioscopie thérapeutique de 4,3% (2/46).

Contusions Plaies et traumatismes fermés de l'abdomen : ... complète du contenu abdominal, et réduction des organes herniés (estomac, rate) ; . En pratique civile surtout des : plaies par arme blanche / arme à feu de petit calibre (22LR).

Armes blanches essentiellement : pic, couteau ... . Une plaie par arme à feu ou par une arme blanche provoquera un pneumothorax ouvert . estomac, 15, 1.

Achetez Des Plaies De L'estomac Par Armes Blanches de Hachette Bnf au meilleur prix sur PriceMinister - Rakuten. Profitez de l'Achat-Vente Garanti !

[illegible]